

PEROSOMUS ELUMBUS EM CÃO BEAGLE

Bruno Martins ARAÚJO^{1*}, Bernardo KEMPER², Marcella Luiz de FIGUEIREDO³,
Ricardo CHIORATTO⁴, Eduardo Alberto TUDURY⁵

RESUMO - *Perosomus elumbus* é um defeito congênito de ocorrência rara e de etiologia desconhecida, cuja principal característica é agenesia de vértebras lombossacras e da medula espinhal. Ocorre como resultado do processo de ossificação desordenado, onde as vértebras permanecem em estado cartilaginoso, resultando em compressão e encurtamento da coluna vertebral. Este trabalho relata um caso em um cão Beagle, com três meses de idade, que apresentava encurvamento anormal e encurtamento da coluna vertebral lombar, além de deambulação incorreta dos membros posteriores. Suspeitando-se de malformação vertebral, foram realizados exames radiográficos simples e contrastado, que evidenciaram ausência de duas vértebras lombares e malformação das demais da região, com leve compressão medular, sendo o animal diagnosticado com *Perosomus elumbus*.

Termos para indexação: Cães, má-formação, vértebras.

PEROSOMUS ELUMBUS IN A BEAGLE

ABSTRACT - *Perosomus elumbus* is a congenital defect of rare occurrence and unknown etiology, whose main characteristic is the agenesia of lumbosacral vertebrae and of the spinal cord. It occurs as a result of disorganized ossification process, where the vertebrae remain in a cartilaginous state, resulting in compression and shortening of the spine. This work reports a case in a Beagle dog, three months old, which had curved and abnormal shortening of the lumbar spine, besides incorrect deambulation of the pelvic limbs. Suspecting malformation in the spine, simple and contrasted radiographies were made, which showed absence of two vertebrae and spinal malformation of the other regions, with little cord compression, being the animal diagnosed with *Perosomus elumbus*.

Index terms: Dogs, anomaly, vertebrae.

INTRODUÇÃO

Perosomus elumbus é um defeito congênito de ocorrência rara e de etiologia desconhecida, que se caracteriza por um conjunto de anormalidades que incluem, prin-

cipalmente, agenesia de vértebras lombossacras e da medula espinhal (JONES, 1999; LEE et al., 2007), levando a um acentuado encurtamento da coluna vertebral (HANSEN, 1968; HOERLEIN, 1978; GENTILE e TESTONI, 2006). Esta alteração já foi re-

¹ Médico Veterinário (HV UFRPE). *Autor para correspondência. Rua Henrique Dias, Nº 85, Vila Torres Galvão, Paulista - PE. CEP: 53443-260. E-mail: bmaraujo85@hotmail.com

² MV, MSc., Professor Assistente da UNOPAR. Rua Ernandi Lacerda Athayde, Nº 1260, apartamento 23, bloco 16, Londrina - PR. CEP: 86055-630. E-mail: bernardo_kemper@hotmail.com

³ MV, Mestranda do Programa de Pós-graduação em Ciência Veterinária (PPGCV), Departamento de Medicina Veterinária (DMV), Universidade Federal Rural de Pernambuco (UFRPE). Rua Dom Manoel de Medeiros, S/N, Dois Irmãos, Recife - PE. E-mail: marcellalf@hotmail.com

⁴ MV, Doutorando do PPGCV, DMV/UFRPE. Rua Dom Manoel de Medeiros, S/N, Dois Irmãos, Recife - PE. E-mail: rchioratto@hotmail.com

⁵ MV, Doutor, Professor Associado I, DMV/UFRPE. Rua Dom Manoel de Medeiros, S/N, Dois Irmãos, Recife - PE. E-mail: Eat@dmv.ufrpe.br

portada em novilhas, suínos, caprinos, ovinos, cão e no homem (HANSEN, 1968; HOERLEIN, 1978), sendo poucos os relatos desta ocorrência em cães, tendo sido descrito em raça nativa japonesa, Cocker Spaniel e Rottweiler (HANSEN, 1968; MARIÁ et al., 2000; ARIAS et al., 2006).

Ocorre como resultado do processo de ossificação vertebral desordenado, onde as vértebras permanecem em estado cartilaginoso, resultando em compressão e encurtamento da coluna vertebral (HANSEN, 1968; HOERLEIN, 1978). Em bovinos, há evidências de herança genética em alguns casos relatados, mas devido ao número limitado de casos, a confirmação e avaliação da hereditariedade são difíceis. Ao contrário dos cães, os bovinos nascem mortos ou morrem imediatamente após o parto, devido à presença de um gene recessivo letal (HANSEN, 1968; GENTILE e TESTONI, 2006).

Cães com esta alteração exibem encurtamento grave da coluna vertebral, com as extremidades normais. A cabeça é ligeiramente inclinada para o lado e aproximada do ombro. A região anterior do abdome é maior que o habitual e pode haver encurtamento da cauda (HANSEN, 1968; HOERLEIN, 1978).

Este trabalho foi desenvolvido com o objetivo de relatar um defeito vertebral congênito, de ocorrência rara, em um cão da raça Beagle.

RELATO DO CASO

Foi atendido no Hospital Veterinário da UFRPE, um cão da raça Beagle, fêmea, 3 meses de idade, 2,7 kg, que foi a primeira a nascer de uma ninhada de seis filhotes. Segundo o proprietário, logo após o nascimento, observou-se um desvio na coluna vertebral, e desde o início da deambulação notou-se alteração na marcha e queda para o lado direito, quando em estação. O proprietário ainda relatou que a micção e a defecação eram normais, e que todos os demais filhotes nasceram sem alterações. Durante o exame clínico, observou-se en-

curtamento anormal e desvio na coluna vertebral lombar (Figura 1), andar de coelho, reações posturais dos membros anteriores normais, ausência de propriocepção consciente e reação tátil nos membros posteriores, com todos os reflexos e nocicepção presentes. Diante dos achados clínicos, suspeitou-se de malformação congênita da coluna vertebral e/ou medula espinhal. Para avaliar as alterações, foram solicitados exames radiográficos da coluna toracolombar nas projeções lateral e ventro-dorsal, sendo posteriormente realizado mielografia para visualização de possível compressão medular.

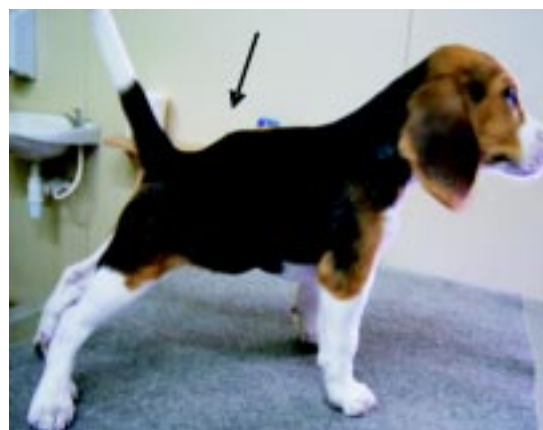

FIGURA 1 - Imagem de um cão da raça Beagle, fêmea, com 3 meses de idade e 2,7 kg, apresentando encurtamento anormal e desvio na coluna vertebral lombar (seta), com as extremidades normais.

A radiografia simples permitiu observar na região vertebral lombar, a ausência de duas vértebras, malformações das demais vértebras, desvio da coluna com cifose da porção anterior e lordose na região posterior da mesma (Figura 2A). Na mielografia, foi observado estreitamento e desvio do canal vertebral, com leve compressão da medula espinhal entre a segunda e terceira vértebras lombares (L_2 - L_3), com o filo terminal do saco dural projetando-se até a terceira vértebra sacral (S_3) (Figura 2B). Desta forma, devido à agenesia de vértebras lombares e malformação das demais da região, foi possível determinar o diagnóstico de *Perosomus elumbus*.

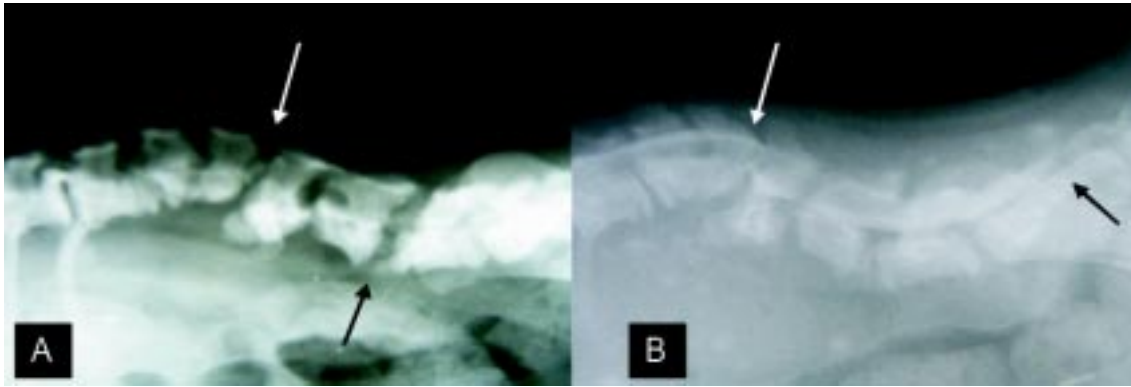


FIGURA 2 - Imagens radiográficas da coluna vertebral de uma fêmea da raça Beagle, com 3 meses de idade, evidenciando na região vertebral lombar: A) ausência de duas vértebras, malformações das demais, desvio da coluna com cifose da porção anterior (seta branca) e lordose na região posterior da mesma (seta preta); B) estreitamento e desvio do canal vertebral lombar, com leve compressão da correspondente medula espinhal, entre a segunda e terceira vértebras lombares (seta branca), com o filo terminal do saco dural projetando-se até a terceira vértebra sacral (seta preta).

Para fortalecimento da musculatura do membro pélvico, e na tentativa de melhorar a deambulação, o animal foi encaminhado para a fisioterapia, onde foi prescrita movimentação passiva dos membros com caminhadas controladas e natação.

Após 1 ano de idade, o animal não apresentou alterações adicionais decorrentes da malformação e, segundo proprietário, o cão levava uma vida normal.

DISCUSSÃO

A ausência de vértebras lombares e da medula espinhal são as principais características de *Perosoums elumbus* (LEE et al., 2007). Neste caso, ocorreu agenesia de duas vértebras lombares. As malformações das demais vértebras lombares ocorreram devido ao processo de ossificação desordenado, resultando em compressão e encurtamento da coluna vertebral (HANSEN, 1968).

Na maioria dos cães normais, o saco dural pode terminar em qualquer região, entre a sexta vértebra lombar e a terceira vértebra sacral (DENNY e BUTTERWORTH, 2006). Pelo fato do saco dural e do cone medular estender-se até o sacro, pode-se afirmar que não havia envolvimento da medula espinhal, cauda equina e meninges. Isso permite concluir que a malformação afetou apenas os segmentos ver-

tebrais da região lombar, o que pode ser confirmado nos sinais clínicos observados, por micção e defecação normais e a presença de atividade motora consciente. Os déficits neurológicos encontrados foram causados por discreta compressão medular, secundária à malformação vertebral.

O exame radiográfico simples mostrou, claramente, uma malformação vertebral nos segmentos lombares, mas somente por meio da mielografia foi possível observar a presença de discreta compressão medular, confirmando os relatos de alguns autores (ETTINGER e FELDMAN, 2004; CHRISMAN et al., 2005), quando mencionam que somente pela mielografia é possível observar compressão medular secundária à malformação.

Devido ao déficit proprioceptivo ser a principal alteração neurológica encontrada, o prognóstico do animal foi classificado como favorável. Segundo Cordeiro (1996), as fibras de maior diâmetro e mielinizadas deixam de transmitir o impulso nervoso antes das de menor diâmetro e amielinizadas, e reconhecendo-se que as fibras proprioceptivas são as de maior diâmetro e mielinizadas, o prognóstico é favorável quando somente esta sensibilidade está diminuída.

Pelo fato da malformação causar discreto estreitamento e desvio do canal ver-

tebral com leve compressão medular, sem alterações neurológicas graves, e por o fato do animal estar se adaptando bem a sua condição, foi recomendado o tratamento conservador, com encaminhamento do mesmo à fisioterapia para fortalecimento da musculatura dos membros pélvicos, conforme recomendado por Denny e Butterworth (2006). De acordo com os autores, se o acometimento causado por malformação vertebral for leve, alguns animais podem ter a vida normal por muitos anos.

As alterações neurológicas causadas por malformações vertebrais podem piorar, à medida que o animal cresce, como resultado de aumento da compressão ou do comprometimento da medula espinhal (CHRISMAN et al., 2005; DEWEY, 2006). Desta forma, foi recomendado ao proprietário retornar ao hospital na evidência de qualquer alteração neurológica. Por não serem detectados outros déficits neurológicos, concluiu-se que o animal não desenvolveu outros déficits neurológicos ou lesões adicionais da medula espinhal secundárias à malformação vertebral, após um ano da primeira avaliação clínica.

O envolvimento genético não está descartado na etiologia desta enfermidade, o que fez com que o proprietário fosse orientado a não colocar o animal para a reprodução.

CONSIDERAÇÕES FINAIS

As anomalias vertebrais correspondem a uma parcela significativa de alterações congênitas na neurologia veterinária. Por isso, torna-se importante ao veterinário ser capaz de reconhecer tais anomalias e saber quais relações são pertinentes ao processo da enfermidade em questão. *Perosomus elumbus* é uma malformação vertebral rara. Desta forma, seu relato torna-se importante no intuito de divulgar aos demais profissionais acerca das condutas referentes ao caso.

REFERÊNCIAS BIBLIOGRÁFICAS

- ARIAS, M. V. B.; SOLOMON, S. E. B.; OLIVEIRA, M. L. R. et al. Más-formações vertebrais múltiplas em filhotes de Rottweiler. **Clínica Veterinária**, São Paulo, v. 11, n. 60, p. 42-46, 2006.
- CHRISMAN, C.; MARIANI, C.; PLATT, S. et al. **Neurologia para os clínicos de pequenos animais**. São Paulo: Roca, 2005. p. 285-302.
- CORDEIRO, J. M. C. O. **Exame neurológico de pequenos animais**. Pelotas: EDUCAT, 1996. p. 227-236.
- DENNY, H. R.; BUTTERWORTH, S. J. **Cirurgia ortopédica de cães e gatos**. São Paulo: Roca, 2006. p. 223-233.
- DEWEY, C. W. **Neurologia de cães e gatos: guia prático**. São Paulo: Roca, 2006. p. 163-196.
- ETTINGER, S. J.; FELDMAN, E. C. **Tratado de medicina interna veterinária: Moléstias do cão e do gato**. 5ª ed. Rio de Janeiro: Guanabara Koogan, 2004. p. 664-694.
- GENTILE, A.; TESTONI, S. Inherited disorders of cattle: a selected review. **Slovenian Veterinary Research**, Ljubljana, v. 43, n.1, p. 17-29, 2006.
- JONES, C. J. Perosomus Elumbis (Vertebral Agenesis and Arthrogryposis) in a Stillborn Holstein Calf. **Veterinary Pathology**, [S.I.], v. 36, n. 1, p. 64-70, 1999.
- HANSEN, H. J. Historical evidence of an unusual deformity in dogs ("Short Spine Dog"). **Journal of Small Animal Practice**, [S.I.], v. 9, n. 3, p. 103-108, 1968.
- HOERLEIN, B. F. **Canine Neurology**. 3ª ed. Philadelphia: Saunders, 1978. p. 411-460.
- LEE, Y.; CHOI, H.; CHANG, H. et al. Imaging diagnosis - perosomus elumbis in a korean calf. **Veterinary Radiology & Ultrasound**, [S.I.], v. 48, n.1, p. 30-31, 2007.
- MARIA, P. P.; ANDRADE NETO, J. P.; PADILHA FILHO, J. Perosomus elumbus em cão - Relato de caso. In: IV Congresso Brasileiro de Cirurgia e Anestesiologia Veterinária, 2000, Goiânia, GO. **Anais....** Goiana: Ciência Animal Brasileira, 2000. v.1. p. 80.